WORTELSYMPTOMEN BIJ SPONDYLITISCHE PARAPLEGIE.

J. J. P. HILBERS

LANE

MEDICAL LIBRARY

SEAL OF THE LELAND STANFORD JUNIOR UNIVERSITY
SEMPER VIRENS
1885

Gift of
Mr. William Wreden

LANE MEDICAL LIBRARY
STANFORD UNIVERSITY
300 PASTEUR DRIVE
PALO ALTO, CALIF.

LANE MEDICAL LIBRARY
STANFORD UNIVERSITY
300 PASTEUR DRIVE
PALO ALTO, CALIF

De diagnostische waarde der Wortelsymptomen
voor de operatieve behandeling der
Spondylitische Paraplegie.

De diagnostische waarde der Wortelsymptomen voor de operatieve behandeling der Spondylitische Paraplegie.

ACADEMISCH PROEFSCHRIFT

TER VERKRIJGING VAN DEN GRAAD VAN

DOCTOR IN DE GENEESKUNDE

AAN DE UNIVERSITEIT VAN AMSTERDAM

OP GEZAG VAN DEN RECTOR MAGNIFICUS

Dr. S. CRAMER,

HOOGLEERAAR IN DE FACULTEIT DER GODGELEERDHEID,

IN HET OPENBAAR TE VERDEDIGEN

op Woensdag 27 Juni 1900, des namiddags ten 4 uur,

IN DE AULA DER UNIVERSITEIT

DOOR

JOSEPH JOHAN PAUL HILBERS,

ARTS,

geneesheer van het St.-Catharina-Gasthuis te Grave,

GEBOREN TE ZUTPHEN.

AMSTERDAM.
ACADEMISCHE BOEKHANDEL DELSMAN & NOLTHENIUS.
1900.

Aan mijne Moeder
en de nagedachtenis van mijn Vader.

Hoewel reeds eenige jaren zijn verloopen, sedert ik de Amsterdamsche Universiteit verliet, grijp ik toch met blijdschap deze gelegenheid aan, om U allen, Hoogleeraren en Docenten, wier onderwijs tot mijne vorming heeft bijgedragen, openlijk mijnen dank te betuigen.

Vooral U, Hooggeachte Promotor, Hooggeleerde KORTEWEG, *die mij het eerst een eerbied en eene liefde voor de Chirurgie hebt ingeboezemd, welke onvergankelijk zijn, ook al hebben de omstandigheden deze genegenheid een meer platonisch karakter doen aannemen, dan ik gewenscht had; U, die met onverstoorbare lankmoedigheid telkens — ook na zeer lange tusschenpoozen — weder de resultaten van mijnen arbeid nagaan, en mij uwe goede raadgevingen verleenen wildet; U, die mij zelfs in verre gewesten en aan den zoom van het oorlogsveld indachtig zijt geweest; U vooral zeg ik veelmaals hartgrondigen dank.*

Ook aan de Hoogleeraren KUHN *en* TREUB *te Amsterdam,* SIEGENBEEK VAN HEUKELOM *en* ROSENSTEIN *te Leiden en* SPRONCK *te Utrecht breng ik voor de welwillendheid, waarmede zij hun materiaal te mijner beschikking stelden, gaarne een woord van dankzegging.*

„Le plus difficile n'est pas de faire son devoir, mais de le bien connaître."

LANNELONGUE,
CONGRÈS DE MOSCOU, 1897.

INLEIDING.

De controverse over de chirurgische behandeling der spondylitische Paraplegie, in 't bizonder de indicatie der Lamnektomie, heeft in de laatste jaren zulk een omvang verkregen, en de meeningen daaromtrent loopen zoozeer uiteen, dat dit onderwerp zeker op actualiteit aanspraak kan maken. Wanneer men aan den eenen kant het ongunstige oordeel stelt van KRASKE [1]), CHIPAULT [2]), en vooral van DINKLER [3]) en DUCROQUET [4]), welke laatsten de Lamnektomie bijna absoluut verwerpen, en daartegenover het bij uitstek gunstige oordeel van

---

[1]) KRASKE. Archiv für Klinische Chirurgie Bd. XLI.

[2]) CHIPAULT. Le traitement du Mal de Pott. Paris 1897.

[3]) DINKLER. Ueber die anatomische Grundlage einer anscheinend falschen Segment-diagnose bei tuberculöser Compressions-myelitis. 1897.

„. . . . musz leider die tuberculöse Compressions-myelitis wieder aus der Reihe der operabelen Rückenmarkserkrankungen wieder ausgeschieden werden."

[4]) DUCROQUET. Le traitement du Mal de Pott. Paris 1898.

„elle est à cette heure abandonnée de tout le monde je pense."

Gowers [1]) en Trendelenburg [2]) plaatst, dan kan men zich moeilijk treffender meeningverschil denken. Overigens is de operatieve behandeling hier in zich zelve te rationeel, dan dat de overweging van een chirurgisch ingrijpen niet steeds aan de orde zou blijven. Wel blijkt ten duidelijkste, dat niet alle gevallen geschikt zijn, en we dus behoefte hebben aan strenge indicaties. Terecht zegt dan ook Chipault [3]) „Il ne faut donc plus traiter par les moyens chirurgicaux tous les cas un peu au hasard, mais chercher si certains d'entre eux ne seraient pas spécialement dignes d'attirer l'attention des opérateurs." Het is echter dikwijls zeer moeilijk de pathologisch anatomische oorzaak der Paraplegie met zekerheid vast te stellen. Waar nu van ouds de aanwezigheid van een epiduraal exsudaat — in zijn meest uitgebreiden zin — als voornaamste indicatie tot de Lamnektomie heeft gegolden, was het van veel belang, dat Kraske een stellig diagnostisch kenteeken voor de aanwezigheid dezer aandoening meende gevonden te hebben. In zijne verhandeling

---

[1]) Gowers. A manual of diseases of the nervous system. 3d Ed. 1899. „The belief expressed in the first edition of this work, that the cases are numerous in which relief to the compression may be afforded by the surgeon, has been fully realised."

[2]) Trendelenburg. Ueber Resection der Wirbelbogen wegen spondylitischer Lähmung. Verhandl. d. 28. Congr. d. deutschen Gesellsch. f. Chirurgie. 1899.

[3]) Chipault. Etudes de Chirurgie médullaire. Paris. 1893.

„*Ueber die operative Eröffnung des Wirbelcanals bei Spondylitischen Lähmungen*" [1]) lezen we dienaangaande het volgende: „Für noch wichtiger in diagnostischer Beziehung aber halte ich eine Gruppe von Erscheinungen, die ich in dem hier in Betracht kommenden Sinne nirgends, so weit ich die Literatur kenne, verwerthet finde. Das sind die sogenannten Wurzelsymptome. Werden die Störungen des Markes von Wurzelsymptomen eingeleitet oder begleitet, breiten sich namentlich die Symptome auf mehrere Nervenwurzeln aus, so dürfen wir daraus ziemlich sicher auf ein Exsudat im Wirbelcanal schliessen. Denn eine durch Zerstörung der Wirbelkörper bedingte Kyphose bewirkt eine Quetschung der austretenden Nerven im Intervertebralloche nicht. Das wird sofort klar, wenn man das den beiden erkrankten Wirbeln entsprechende Foramen intervertebrale an einem in sagitaler Richtung durchsägtem Preparate von Wirbelcaries vom Canal herbetrachtet. Sein Lumen verkleinert sich nicht, auch wenn man die kyphotische Biegung ausführt. Auch ein bei gestreckter Stellung der Wirbelsäule durch das Intervertebralloch geführtes und sein Lumen ganz ausfüllendes weiches Wachsstäbchen erleidet bei der Beugung keine Querschnittsveränderung. Das Intervertebralloch liegt eben hinter der Achse, um welche sich die Wirbelsäulenabschnitte bei der kyphotischen Beugung

---

[1]) l. c. pag. 389.

drehen, und muss daher bei dieser Bewegung eher weiter als enger werden."

Dewijl het hier eene zaak van eminent practisch belang geldt, is het niet te verwonderen, dat de beschouwingen van KRASKE door anderen overgenomen en benut worden.

Zoo schrijft HOFFA [1]) in de laatste uitgave van zijn leerboek het volgende: „Auch die *Intervertebrallöcher* erleiden durch die winklige Verbiegung der Wirbelsäule *keine Verengerung,* da dieselben hinter der Achse liegen um welche sich die Wirbelsäulenabschnitte bei der kyphotischen Beugung drehen. Die durch diese Löcher austretenden Nerven erleiden daher auch keine Quetschung. Entstehen daher Symptome von Seiten dieser Nerven, die sogenannten „Wurzelsymptome" so deutet dies darauf hin, dasz ein Durchbruch des tuberculösen Processes in den Epiduralraum und damit ein Uebergreifen desselben auch auf die Scheiden der Nervenwurzeln stattgefunden hat. Die Bedeutung dieser Frage für die Entscheidung eines eventuellen operativen Eingriffes werden wir später noch zu würdigen haben."

CHIPAULT [2]) maakt er geen melding van, maar toch vind ik bij hem een opmerking, die wel in het cadre van KRASKE's beschouwingen past, waar ik lees: „. . . . l'intervalle entre

---

[1]) HOFFA. Lehrbuch der orthopaedischen Chirurgie 3e Aufl. 1898.

[2]) CHIPAULT. Etudes de Chirurgie médullaire p. 267.

les racines, déjà suffisant sur un sujet sain, pour laisser passer les instruments du côté du corps vertébral, est encore augmenté lors du mal de Pott: elles se reportent en effet les unes au-dessus, les autres au-dessous de la coudure vertébrale et forment boutonnière." Ook in zijn bewerking van de „Maladies du rachis et de la moelle" in het Traité de Chirurgie van LE DENTU en DELBET handhaaft hij deze meening.

Wanneer ik nu de praemisse van KRASKE in het kort te zamen vat, dan komt deze hierop neer: „*Bij het ontstaan en toenemen der Kyphose worden de Intervertebraal-kanalen nooit kleiner, doch eerder grooter;*" waaruit onmiddellijk zou volgen, dat wortelsymptomen niet het gevolg kunnen zijn van beenigen druk door vernauwing der Intervertebraal-kanalen, maar dat zij alleen afhankelijk kunnen zijn van tuberculeuse producten in of in de nabijheid van deze kanalen.

A priori is dit onwaarschijnlijk, daar de veranderingen in de wijdte van het Intervertebraal-kanaal geheel afhankelijk moeten zijn van den *vorm* en de *uitbreiding* der destructie van het wervellichaam, terwijl deze toch zeer verschillend kunnen wezen. In het eene geval zal de redeneering volkomen bewaarheid worden, in het andere volstrekt niet met de bevindingen strooken.

Ik verrichtte daarom een aantal onderzoekingen, ten einde de juistheid der meening van KRASKE na te gaan, en kwam daarbij tot geheel afwijkende resultaten. Hoewel deze onder-

zoekingen reeds geruimen tijd geleden afgesloten werden, hebben ze toch nog altijd hun volle waarde, daar de praemisse van KRASKE, voor zoover ik zulks in de literatuur heb kunnen nagaan, nog van geen enkelen kant is weersproken.

Het zal daarom in de volgende bladzijden mijn taak zijn, de meening van KRASKE in verschillende richtingen aan de feiten te toetsen.

Theoretische beschouwing.

Reeds in mijne inleiding wees ik op het a priori opkomende vermoeden, dat de veranderingen in de afmetingen van het intervertebraal-kanaal geheel afhankelijk moeten zijn van den vorm der destructie, die in het wervellichaam heeft plaats gehad. Ik wil dit thans nader toelichten.

Om ons de zaak duidelijk te maken moeten we haar in haar eenvoudigsten vorm beschouwen. Stel men heeft een kyphose, waarbij twee wervellichamen voor een groot deel gedestrueerd en tot ééne massa in elkaar gezakt zijn. Wanneer men nu een horizontale zaagvlakte door deze massa aanlegt, om zoodoende de noodige ontspanning te krijgen, dan zou men de wervelkolom weder in haar natuurlijke houding kunnen terugbrengen, wanneer zich hiertegen geen bijkomende omstandigheden verzetten. Bij dit redressement ontstaat een *wigvormig defect*, om welks *toplijn* de wervelkolom bij het opheffen der kyphose draait, en welks uitgebreidheid overeen komt met het door de spondylitis veroorzaakte substantieverlies. Natuurlijk vond juist een tegengestelde draaiing bij

het ineenzakken der wervellichamen plaats. Stelt men zich dit goed voor oogen, dan blijkt direct, dat 't geheel en al van de mindere of meerdere uitbreiding naar achteren, die het destructieproces in het wervellichaam verkregen heeft, afhangt, wáár die *toplijn* gelegen is, en dat deze in en zelfs *achter het Intervertebraal-kanaal* moet liggen, zoodra ook de achterste beenbalkjes van het wervellichaam aan de rareficatie en ineenzakking deelnemen. De *grootte* van het defect doet als zoodanig niets ter zake.

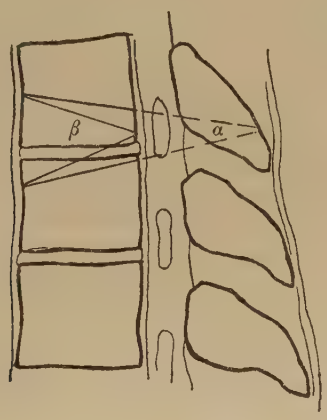

Zoodra nu de toplijn van het wigvormig defect, en dus de as, waarom men de wervelkolom laat draaien, achter het midden van 't Intervertebraal-kanaal valt, dan moet, zooals uit bovenstaande afbeelding blijkt, de verticale afmeting van het Intervertebraal-kanaal noodwendig verkleind worden, wanneer

men de kyphotische buiging bewerkstelligt. Wil echter de toplijn zóó ver naar achteren komen te liggen, dan moeten noodzakelijk (zie schema) ook de achterste beenbalkjes aan de ineenzakking deelnemen, en nu dringt zich natuurlijk de vraag op of dit inderdaad in de werkelijkheid voorkomt.

Dat zulks gemakkelijk kan plaats vinden wordt reeds duidelijk uit den bijna uitsluitend spongieusen bouw van het wervellichaam, dat bovendien zijn zwakste punten heeft in het achterste gedeelte, nl. aan den voet der processi transversi. [1])

Verder blijkt uit de vele gevallen, waarin een tuberculeuse haard van het wervellichaam uit in het wervelkanaal doorbrak, dat het destructie-proces zich dikwijls ook over de achterste gedeelten van het wervellichaam uitstrekt. Dit is trouwens niet te verwonderen, daar de aandoening zoowel in het inwendige van het wervellichaam kan beginnen als aan de oppervlakte; zelfs kan de tuberculeuse verweeking („soft deposits") zich reeds over 2 of 3 wervellichamen uitstrekken voor zij zich een weg baant naar de oppervlakte. [2])

---

[1]) Les vertèbres sont presque exclusivement formées de tissu spongieux; une mince lame compacte entoure les lames et les apophyses épineuses et transverses; sur les apophyses articulaires et *sur les corps la minceur de cette lame est extrême.* Le tissu spongieux est plus condensé au niveau des faces supérieure et inférieure; *au niveau du pédicule, à la base de l'apophyse transverse le tissu spongieux subit une raréfaction.* — *Poirier.* Anatomie. Tom. I.

[2]) *Watson Cheyne.* Tuberculous disease of Bones and Joints. p. 331.

Zelfs komt het meermalen voor, dat het tuberculeuse proces zich meer uitsluitend tot deze achterste gedeelten beperkt. — CHIPAULT wijst er op, waar hij, handelende over de operatie van Vincent, zegt: [1]) L'emploi . . . . suppose, que la lésion tuberculeuse n'est pas limitée à la face medullaire du corps vertébral, tandis que cette forme est dans les maux de Pott avec paraplégie loin d'être rare."

Bij HOFFA [2]) lees ik o. a. „die Folge (van het tuberculeuse destructie-proces) ist in der Regel eine Einknickung der Wirbelsäule, doch kann der Wirbel auch in sich zusammensinken", en hij voegt er eene afbeelding (Fig. 171) aan toe, die echter niet zeer sprekend is. En wat verder: „wenn bei vorhandener Lähmung kein Gibbus besteht".

Dit verticaal ineenzinken vertoont eenige analogie met de vervormingen van het wervellichaam, zooals die soms bij compressie-fracturen van de wervelkolom voorkomen, en waarvan de weliswaar niet volkomen juiste afbeelding van een preparaat van KOCHER [3]) (fig. 7, pag. 446) eenigszins eene voorstelling geeft.

---

[1]) CHIPAULT. l. c. pag. 263.

[2]) HOFFA. l. c. pag. 255.

[3]) KOCHER. Die Verletzungen der Wirbelsäule, zugleich als Beitrag zur Physiologie des menschlichen Rückenmarks. — Mitt. a. d. Grenz geb. d. Med. u. Chir. I. 4.

Door Grawitz (Ueber Tuberculose in der preussischen Armee) [1]) wordt ook een geval vermeld van totale destructie van 3en en 4en lendenwervel zonder de minste kyphose. De patient is aan een acute miliaire tuberculose bezweken.

In dergelijke gevallen heeft meestal een te zamen dringen („tassement") van den wervel in zijn geheel (ook van de bogen) plaats, ingeleid door een langzaam luxeeren of langs elkaar schuiven der processi articulares, waardoor de verkleining van het intervertebraal-kanaal — dit is evident — zeer bevorderd wordt. In zulke gevallen zal dikwijls eerder een *lordose* dan een kyphose ontstaan. Deze lordose komt dan ook in ongeveer 5 % van de door Drachman bijeengebrachte gevallen van spondylitis voor.

De ligging der toplijn is hierbij een „virtueele" ten opzichte van die bij kyphose. Ik bespreek hier alleen de knikkingen in vóór- achterwaartsche richting; het is van zelf duidelijk, dat aan *ééne zijde* een vernauwing moet ontstaan, zoodra een voldoende zijwaartsche knikking aanwezig is, welke zich van de scoliotische onderscheidt vooral door het ontbreken van rotatie.

Lovet [2]), die aan deze zijdelingsche ontwikkeling eene

---

[1]) Cit. Emmer. Ueber Frepanation der Wirbelsäule bei tuberculöser Spondylitis. — Diss. Halle 1896.

[2]) Lovet. Lateral deviation of the spine as a diagn. sympt. in Pott's disease. Boston Med. Journ. 1890.

bizondere diagnostische waarde hecht, trof ze in 30 gevallen aan, en ook MARINA [1]) vermeldt deze angulaire scoliose met de volgende woorden: „Wanneer het bovenste gedeelte van den tronk neiging vertoont niet alleen naar voren maar ook zijwaarts over te hellen, kan de spondylitische kyphose eene kypho-scoliosis spondylitica worden." Ook heb ik in het *Museum-Hovius* een paar duidelijke exemplaren gevonden.

Experiment.

Door het uitzagen van wigvormige stukken volgens de hierboven aangegeven typen aan een geprepareerde, tamelijk versche wervelkolom, heb ik getracht de juistheid mijner uiteenzettingen experimenteel na te gaan. Daarbij is mij gebleken, dat de uitkomsten dezer experimenten volkomen in overeenstemming waren met de theoretische beschouwingen. Bij het wegnemen eener wig volgens het type α ontstond, nadat ik de deelen *vrij gemakkelijk* in den kyphotischen stand gebracht had, een zeer belangrijke vernauwing in de verticale afmeting van het intervertebraal-kanaal, en eene geringe vernauwing in de horizontale afmeting (door een lichte onderlinge verschuiving der processi articulares).

Bij het wegnemen eener wig volgens het type β ontstond alleen eene geringe verwijding in de verticale afmeting na het bewerkstelligen der kyphotische buiging, welke hier slechts

[1]) MARINA. Sulle curvature della colonna vertebrale. Livorno. 1897.

door groote krachtsinspanning onder het krakend uiteenscheuren der banden te verkrijgen was. Moge volgens PANSCH het overige bandapparaat ook [1]) „unbedeutend und ohne besondern Einflusz" zijn (waarvoor de gemakkelijke verschuifbaarheid der processi articulares wel pleit), in elk geval bieden de ligamenta flava een allerkrachtdadigsten weerstand. Reden genoeg om aan te nemen, dat er bij destructie-processen in het wervellichaam *in het algemeen* meer neiging zal bestaan tot een samenknikking volgens het type α dan tot een volgens het type β. Ergo meer neiging tot het ontstaan van *verkleiningen* van het intervertebraal-kanaal. Beslissende waarde wil ik aan deze proefnemingen geenszins toekennen, daar het slechts ruwe schematische nabootsingen zijn van wat er onder den invloed der spondylitis in het levende organisme plaats heeft. Het zijn illustratiën mijner theoretische uiteenzetting, meer niet.

Nog minder waarde meen ik echter te moeten toekennen aan de proefnemingen van KRASKE, die, in omgekeerde richting te werk gaande, het preparaat eener kyphose weder recht boog, om daarna de verschillen in het intervertebraal-kanaal na te gaan bij gestrekten en gebogen stand. Immers, het lijdt geen twijfel dat het vrijwel onmogelijk is aan een kyphotisch praeparaat met zekerheid den normalen stand geheel terug te geven. Terloops wees ik er reeds in mijn theoretische beschou-

---

[1]) AD. PANSCH. Anatomische Vorlesungen. I.

wing op, dat zich hiertegen bijkomende omstandigheden, secundaire veranderingen, verzetten, waarbij ik vooral op het oog heb de beenige vergroeiingen tusschen de lamina onderling, die zeer fraai zijn waar te nemen aan het praeparaat, afgebeeld op Tab. I en II. Hierdoor ziet men, hoe uitgestrekt de terugwerking der destructie van het wervellichaam op de overige deelen van den wervel is, en wordt het duidelijk, dat men door het gewelddadige strekken der kyphose wel alles uit zijn verband kan rukken, doch niet de oorspronkelijke natuurlijke verhoudingen herstellen. Reden genoeg om proefnemingen, die hierop berusten, onbetrouwbaar te maken.

Een door Charcot [1]) beschreven geval van wortellaesie, belangrijk genoeg om het hier mede te deelen, zou men bijna als een experimentum in vivo kunnen beschouwen, daar de kogel nopens zijn richting, hoofdzakelijk het achterste gedeelte van het wervellichaam moet gedestrueerd hebben, waardoor de latere infractie noodwendig volgens het lordotische (in casu juister: lordo-scoliotische) type moest plaats vinden. Immers, blijkens het ziekteverloop drong de kogel van achter naar voren het wervellichaam binnen en bleef daarin steken, zoodat de vóórzijde van het wervellichaam intact bleef.

Ziehier een resumé van de voornaamste gegevens:

---

[1]) Charcot. Sur un cas de paralysie radiculaire de la première paire dorsale, etc. Arch. de Neurol. XXII. 65. 1891.

Patiënt, een 22-jarige bakker, was op zijn 19de jaar door een 5 à 6 m.M. dikken kogel in den nek getroffen. De wond, waarvan nog een litteekentje boven den processus spinosus van den 7den halswervel getuigt, was zonder verwijdering van den kogel spoedig genezen. In het begin had eene verlamming van de rechter ledematen bestaan, doch reeds na 5 dagen had patiënt weder kunnen loopen. Hij was daarna 3 *jaar geheel gezond* gebleven. Eerst in April 1890 had hij bij het opheffen van een 125 K.G. zwaren zak, dien hij overigens dagelijks droeg, eene hevige pijn tusschen de schouderbladen gevoeld. Den volgenden dag kreeg hij eene zwakte in het rechterbeen, die *langzamerhand toenam* en met stijfheid gepaard ging. Na eenige weken was ook de rechterhand zwak geworden.

April 1891 leverde het onderzoek de volgende resultaten: Atrophie der spieren van de rechterhand, vooral van de duimmuis, en in geringen graad van de flexoren aan den rechter onderarm. Geene fibrillaire contracties. Ontaardingsreactie in eenige der atrophische spieren. Analgesie en thermanaesthesie aan de binnenvlakte van den rechterarm. Spastische verlamming van het rechterbeen; in geringeren graad van het linkerbeen en van de linker romphelft tot aan de okselholte. De processus spinosus van den 1sten borstwervel vertoont eene afwijking van de mediaanlijn. Verkleining der ooglidspleet en der pupil rechts, met terugzinking van den oogappel en afplatting van die gezichtshelft. Dat de verschijnselen aan

den rechterarm en de rechterhelft van het hoofd niet op eene syringomyelie terug te brengen zijn, maar op eene periphere aandoening, besluit CHARCOT hieruit, dat alle daarbij betrokken zenuwvezelen in de 1ste dorsaalzenuw vereenigd zijn en getroffen moeten worden, wanneer deze zenuw in het Intervertebraal-kanaal gelaedeerd wordt. De zone der analgesie en thermaenasthesie kwam overeen met het gebied van den N. cutaneus medius brachii; zijne vezelen nu ontspringen evenals de voor de handspieren bestemde vezelen van den N. medianus en N. ulnaris aan de 1ste dorsaalzenuw. De ramus communicans van deze zenuw met den sympathicus bevat de sympathische oogvezelen, — niet de vaatzenuwvezelen. Hij scheidt zich wel spoedig van de 1ste dorsaalzenuw, doch eene laesie aan den wervelboog moet hem mede treffen.

CHARCOT neemt aan dat de kogel indertijd door de ruggegraat heengedrongen is, waarbij hij het merg even raakte, en daarna in het 1ste of 2de borstwervellichaam is blijven zitten. Hij verwekte eene *chronische ontsteking van het wervellichaam* en het tillen van den zak in April 1890 veroorzaakte het ineenzakken van den zieken wervel. Daarbij werd het intervertebraal-kanaal vernauwd en de 1e dorsaalzenuw gedrukt. Te gelijker tijd echter rukte een stuk been of de kogel zelf het spinaalkanaal binnen, en laedeerde de rechterhelft van het merg. De scoliose ontstond door het ineenzakken van den zieken wervel; het onderste deel van de borstwervelkolom

werd compensatorisch naar rechts convex. Zooals men ziet werden door deze opvatting op voldoende wijze alle symptomen verklaard.

Praeparaten.

Hieronder laat ik, als positieve bewijsstukken voor mijne meening, de beschrijving volgen van een aantal preparaten met kyphose, waarbij aanmerkelijke verkleiningen van het intervertebraal-kanaal voorkomen, soms tot verdwijnens toe. Ze zijn ontleend aan hetgeen ik te Amsterdam en te Leiden machtig kon worden. Te Utrecht was niets wat mij van dienst kon zijn, en te Groningen schijnt zulks eveneens het geval te wezen. Wel zag ik nog twee zeer sprekende praeparaten in het Musée Dupuytren te Parijs, doch ik was niet in de gelegenheid mij afbeelding of beschrijving te verschaffen. Preparaten, waar de destructie zóó ver gegaan was, dat ook de intevertebraal-kanalen daarin deelden en met de rest in ééne holte waren opgenomen, konden natuurlijk niet dienen; ook bleven buiten beschouwing zoodanige, waarbij door de aanwezige ribben de betrokken kanalen ontoegankelijk waren. Op een paar uitzonderingen na zijn het droge gesceletteerde praeparaten, en alle op één na van volwassen of zoo goed als volwassen individuën. Kortheidshalve spreek ik van b.v. het *8e thoracale intervertebraal-kanaal*, in plaats van het intervertebraal-kanaal tusschen 8sten en 9den borstwervel, daar het

kanaal voor 't grootste deel door den bovensten wervel gevormd wordt, en bovendien de uittredende zenuw op analoge wijze betiteld wordt. Verder geef ik slechts dan de verschillende afmetingen rechts en links op, wanneer noemenswaardige verschillen bestaan. Steeds geef ik onder den naam hoogte en breedte zooveel mogelijk de *grootste afmetingen* op, al mochten deze ook eenigszins van het verticale (resp. horizontale) vlak afwijken, doch scheuren of spleten in het been, die toevallig met het intervertebraal-kanaal in verband staan, blijven natuurlijk buiten rekening. Ten slotte nog dit: ook aan de normale wervelkolom komen vrij belangrijke schommelingen in de afmetingen der kanalen voor, doch deze zijn steeds geleidelijk. Om echter de vergelijking gemakkelijk te maken, geef ik hieronder het gemiddelde op van eenige metingen aan de normale volwassene wervelkolom:

	hoog.		breed.	
2e Can. interv. cerv. . . .	9	m.M.	6	m.M.
3e „ „ „ . . .	8	„	6	„
4e „ „ „ . . .	8	„	6	„
5e „ „ „ . . .	7	„	6	„
6e „ „ „ . . .	7	„	6	„
7e „ „ „ . . .	7	„	6	„
1e „ „ thorac. . . .	8	„	6	„
2e „ „ „ . . .	8	„	6	„
3e „ „ „ . . .	8	„	6	„

				hoog.		breed.	
4e	Can. interv.	thorac.	. . .	9	m.M.	6	m.M.
5e	„ „	„	. . .	9	„	6	„
6e	„ „	„	. . .	$9^1/_2$	„	6	„
7e	„ „	„	. . .	$9^1/_2$	„	6	„
8e	„ „	„	. . .	$9^1/_2$	„	6	„
9e	„ „	„	. . .	10	„	6	„
10e	„ „	„	. . .	10	„	8	„
11e	„ „	„	. . .	$10^1/_2$	„	10	„
12e	„ „	„	. . .	12	„	11	„
1e	„ „	lumb.	. . .	13	„	12	„
2e	„ „	„	. . .	13	„	12	„
3e	„ „	„	. . .	14	„	12	„
4e	„ „	„	. . .	15	„	12	„

Thans ga ik over tot de beschrijving der praeparaten; vooreerst van die welke ik aantrof in het *Museum-Vrolik*. De drie eerste komen in den Catalogus voor onder de groep „Arthrocace"; het 4e is in den Catalogus niet te vinden.

I. D. 571. Wervelkolom met bekken (zooals de Catalogus aangeeft) — „van een jongeling", die echter blijkens de afmetingen der deelen zeker den volwassen leeftijd moet bereikt hebben. De interv. kanalen zijn in de gezonde gedeelten van meer dan middelmatige wijdte. De vier onderste borstwervels en de eerste lendewervel zijn in het spondylitische proces betrokken, de middelste dezer wervellichamen zijn tot

een vormeloozen klomp versmolten, zóó, dat eene vrij sterke kyphose gevormd wordt. De grensvlakten der aanliggende gezonde wervels naderen met hunne randen tot elkaar en vormen onderling bijna een rechten hoek, zoodat het bovenste deel van de wervelkolom daardoor naar voren staat. Eens voor al wil ik hier opmerken, dat ik aan de door mij onderzochte praeparaten geen osteophyten gevonden heb. Waar ik niet op het tegendeel wijs, is het praeparaat volkomen gaaf.

Merkwaardig is vooral in dit praeparaat de duidelijkheid, waarmede hier het wisselvallige in de veranderingen aan het iv.-kanaal aan het licht treedt; binnen het bereik der kyphose wisselen normale of zelfs iets verwijde iv.-kanalen met vrij sterk vernauwde af.

				hoog.	breed.
Can.	intervert.	thorac. . . .	9	12 m.M.	10 m.M.
„	„	„	10	7 „	5 „
„	„	„	11	12 „	10 „
„	„	„	12	6 „	6 „
„	„	lumb. . . .	1	10 „	6 „

II. D. 569. „Tronk van een jong meisje." Het praeparaat bestaat uit 't scelet van de wervelkolom met ribben en bekken. Alle borstwervels, behalve de beide eerste, zijn min of meer door spondylitis aangetast; de lendewervels zijn intact. In den 3en borstwervel bevindt zich alleen een klein kuiltje aan de

voorvlakte, doch gaandeweg neemt de uitbreiding der destructie toe, zoodat ten slotte slechts *enkele spalken* overblijven, die toch de bovenliggende deelen nog dragen, niet ongelijk aan pilaren, die een gewelf stutten. Hierdoor hebben de wervellichamen voor 't meerendeel hunne normale hoogte behouden. Van het 8e tot het 11e zijn ze echter geheel ineengezakt en versmolten en vormen daar eene overigens niet zeer sterke angulaire kyphose. Het 12e is alleen aan de vóórzijde aangetast. Het 11e C. i.v. thor. is tot op de helft van de normale hoogte en $^2/_3$ van de normale breedte vernauwd, doch voor nauwkeurige meting niet vatbaar door de aanwezigheid der ribben; de hooger gelegene zijn hierdoor in 't geheel niet toegankelijk.

III. D. 607. — Wervelkolom van een volwassen individu. De onderste borstwervels zijn los, doch de halswervels met de vier bovenste borstwervels vormen één geheel; hier en daar vertoonen zich werkelijke vergroeiingen. De wervellichamen vertoonen meerendeels eene verticale ineenzakking, waardoor hunne hoogte verminderd is; de afstand van den top van de dens tot den onderrand van den 4en borstwervel bedraagt dientengevolge slechts 16 c.M. Op den overgang van hals- en borstgedeelte is de verticale ineenzakking aan de achterzijde sterker dan aan de vóórzijde, waardoor eene duidelijke lordose ontstaat. De afmetingen der intervertebraalkanalen dalen in dit gedeelte tot 2 m.M.

IV. No. 140. „Tronk van een man met kyphosis." Het preparaat bestaat uit het scelet van de wervelkolom met ribben en bekken. De vier onderste borstwervels en drie bovenste lendewervels zijn in het destructie-proces betrokken, en vormen eene beenmassa ter grootte van ± 2 wervels, waardoor op den overgang van borst en lendegedeelte eene vrij sterke kyphose ontstaan is; de top wordt gevormd door den 12en borstwervel. In het kyphotische deel bestaat eene nauwelijks waarneembare verschuiving, waardoor het bovenste deel van de wervelkolom, bij scherp toezien, iets of wat naar links wijst; in vivo wel niet waarneembaar geweest. De boven het 11e gelegene intervertebraal-kanalen waren door de aanwezigheid der ribben niet toegankelijk.

Can. interv.:		th. 11	th. 12	l. 1	l. 2	l. 3	l. 4
Rechts	hoogte in m.M.	6	4	4	7	14	13
	breedte „ „	7	5	5	7	9	9
Links	hoogte „ „	3	5	5	9	11	13
	breedte „ „	5	6	5	7	9	9

Thans volgen enkele preparaten, ontleend aan de Pelvicologische collectie te Leiden; met uitzondering van het eerste, zijn ze zeer uitvoerig beschreven door Prof. Treub in zijne „Recherches sur le bassin cyphotique".

V. B. No. 12. Scelet van den tronk van een volwassen man. Het preparaat bestaat uit de wervelkolom, met ribben

en bekken, en vertoont eene vrij sterke kyphose op den overgang van borst en lendegedeelte. De beide onderste borstwervels en de vier bovenste lendewervels zijn door spondylitis aangetast. Hiervan zijn de 11e borstwervel en de 4e lendewervel slechts gedeeltelijk verwoest, doch de tusschenliggende wervels zijn tot ééne onregelmatige beenmassa versmolten. De intervertebraal-kanalen boven het 10e zijn door de ribben bedekt; het 10e en 11e zijn duidelijk zichtbaar, maar niet voor nauwkeurige meting toegankelijk. Het 10e vertoont beiderzijds eene geringe vernauwing; het 11e is rechts zeer sterk vernauwd, links is het door 't een of ander instrument erg beschadigd. Naar beneden voortgaande vindt men de volgende maten:

	Can. interv.	th. 12	l. 1	l. 2	l. 3	l. 4
Rechts	hoogte in m.M.	5	9	10	12	15
	breedte „ „	7	9	9	12	13
Links	hoogte „ „	5	$8^1/_2$	9	11	15
	breedte „ „	7	9	7	10	13

VI. No. III. 113. Truncus feminae cyphoticae. Het preparaat bestaat uit het hoofd, den tronk, en de bovenste einden der dijbeenderen. Slank vrouwenscelet met angulaire kyphose. De processus spinosus van den 11en borstwervel vormt daarvan den top. De wervellichamen zijn intact tot en met den 6en borstwervel. Van den 7en af, tot aan den 3en lendewervel zijn de wervellichamen verdwenen en vervangen door eene kleine

beenmassa, waarin zich eene holte bevindt met ongelijke beenfragmenten. Van het 3e lendewervellichaam is slechts het achterste gedeelte over. De beide deelen van de wervelkolom zijn nog eenigszins beweeglijk ten opzichte van elkaar, en vertoonen beide eene lichte compensatorische paragibbaire lordorse. Van den 8en borstwervel tot en met den 12en *sluiten de processi spinosi zeer dicht aaneen.* Tusschen die van den 12en borstwervel en van den 1en lendewervel is eene gaping, verder op raken zij elkaar weer; zelfs zijn die van den 4en en 5en langs elkaar heen geschoven. Naar boven van het kyphotische gedeelte af divergeeren de processi spinosi meer en meer, en zijn ten slotte naar boven omgekruld. De achtereinden der ribben bedekken elkaar dakpansgewijs; de voorste gedeelten staan abnorm wijd uit elkaar, vooral aan de 7 bovenste. Alleen de onderste intervertebraal-kanalen zijn zichtbaar, *deze zijn sterk vernauwd.*

VII. No. III. 114: „Truncus viri (?) adulti, qui insigni cyphosi laboravit." Het praeparaat bestaat uit het scelet van den tronk en de dijbeenderen, welke volgens de verklaring van Prof. Treub afkomstig zijn van eene vrouw. Van den 4en tot en met den 11en borstwervel zijn de wervellichamen zoodanig verwoest, dat er slechts eene wanstaltige massa overgebleven is, in het midden zóó gefractureerd, dat de beide helften der kyphose elkaar raken met wat thans de voorvlakte der wervellichamen vormt. De voorvlakte van den 3en

borstwervel bevindt zich op ongeveer 1 c.M. afstand van die van den 11en borstwervel en evenwijdig aan deze, voor zoover die nog bestaat. Tusschen den 2en en 3en borstwervel is het praeparaat doorgebroken, wat echter van geen belang is, daar deze plaats niet in de kyphose betrokken is. Over de geheele uitgestrektheid der kyphose zijn de intervertebraal-kanalen vrij sterk vernauwd. Daar het scelet van den thorax in zeer slechten staat verkeert, was het mij mogelijk een paar kanalen nauwkeuriger te meten.

Tusschen den 5en en 6en borstwervel was het intervertebraal-kanaal *2 m.M. hoog* en *4 m.M. breed.*

Tusschen den 8en en 9en, alsook tusschen den 9en en 10en dito waren ze in de beide afmetingen hoogstens 2 m.M.

Ten slotte volgt nog een praeparaat, ontleend aan de verzameling van de pathologisch-anatomische afdeeling te Leiden. Het is in verschillende opzichten zeer merkwaardig en demonstratief. Ik heb dan ook niet geaarzeld dit praeparaat te laten photographeeren, toen Prof. Siegenbeek van Heukelom mij daartoe op de meest heusche wijze in de gelegenheid stelde, ten einde de reproducties aan deze verhandeling toe te voegen.

VIII. Het praeparaat bestaat uit het scelet van de geheele wervelkolom met inbegrip van het sacrum, en is afgebeeld (van weerszijden) op Tab. I en II. Het heeft blijkbaar toebehoord

aan een vrij krachtig ontwikkeld volwassen individu. Alle borstwervels zijn in meerdere of mindere mate aangetast. Van den 6en tot en met den 11den borstwervel is het destructie-proces zóó ver gegaan, dat de afzonderlijke wervellichamen niet meer te herkennen zijn en zich hier en daar belangrijke substantie-verliezen vertoonen. Tengevolge van dien is een sterke kyphose ontstaan, die een half angulair, half arcuair karakter draagt, doordat zoowel ter hoogte van den 7en als ter hoogte van den 10en processus spinosus een angulus opgetreden is. Merkwaardig zijn de uitgebreide vergroeiingen, die in het bereik der kyphose niet alleen tusschen de bogen maar ook tusschen de processi spinosi (bij sommigen over hun geheele lengte) zijn opgetreden.

Daar de afbeeldingen van het praeparaat hieromtrent eenigen twijfel over laten, moet ik hier nog uitdrukkelijk verklaren, dat overigens daaraan geen osteophyten voorkomen; aan den rechterkant vindt men een paar kleine beenstompjes, afkomstig van de vergroeide 5e, 6e en 7e rib, links alleen van de 5e rib. Binnen de uitbreiding der kyphose zijn de intervertebraal-kanalen meerendeels sterk vernauwd, sommige tot afmetingen van een paar millimeter, zooals duidelijk zichtbaar is. Rechts is het 9e thoracale intervertebraal-kanaal *totaal verdwenen.*

't Belangrijkste deel van 't praeparaat is echter het borstgedeelte, dat boven de kyphose gelegen is. Het bestaat uit

de eerste zes borstwervels, die alle in meerdere of mindere mate zijn aangetast, doch niet zóódanig dat hierdoor eenigerlei knikking of verbuiging ontstaan is. Desniettegenstaande heeft een zuiver verticale ineenzakking plaats gehad, (blijkbaar anterieur aan het ontstaan der lager gelegene kyphose), en wel in zóó sterke mate, dat de afstand van den bovenrand van den 1en thoracalen processus spinosus tot dien van den 5en hoogstens 75 m.M. bedraagt, terwijl men aan de normale wervelkolom voor die beide beenpunten gemiddeld een afstand van 104 c.M. vindt. Deze ineenzakking is het sterkst ter hoogte van den *3en en 4en borstwervel,* en vernauwt het tusschen gelegen *intervertebraal-kanaal* tot een minimum; de hoogte bedraagt *nog geen* 2 *m.M.* Op de afbeelding is dit niet duidelijk zichtbaar, doch de sterke vernauwing wordt voldoende gedemonstreerd door den minimalen afstand der processi spinosi, die elkander ongeveer raken. Dit is een van de meest afdoende bewijsstukken, die de theorie van Kraske weerleggen, en tevens blijkt hier weer ten duidelijkste, dat de vernauwing van het intervertebraal-kanaal onafhankelijk is van den graad der kyphotische knikking.

Bewijzen ontleend aan ziektegeschiedenissen met sectieverslag.

I. Op den 24en Februari 1894 werd door Prof. Korteweg een patiënt met kyphose en wortelsymptomen geopereerd, waarbij de resultaten der operatie aantoonen, dat hier de druk

op de wortels van beenigen aard moet geweest zijn. Ik geef daarom van dezen patiënt de *ziektegeschiedenis.*

P. J. H. Vermeulen, 28 jaar. Opgenomen wegens klachten over pijn in rug en borst.

Anamnese. In 1889 werd patiënt op de afdeeling opgenomen wegens een absces in de lenden, en na 9 weken ontslagen met een fistel, die nog verscheiden maanden liep. In December 1892 is patiënt gevallen, en daarvoor in 't Binnengasthuis verpleegd. Hij had toen pijn in borst en rug en tevens eene lichte rug-kyphose. Na eenigen tijd werd hij als genezen ontslagen, doch einde December 1893 begon de pijn opnieuw en werd volgens patiënt's mededeelingen de kyphose grooter. Daarna ontstonden ook drukking in de borst, en uitstralende pijnen in beide beenen. Patiënt kan goed loopen; urineloozing en ontlasting zijn normaal; geenerlei incontinentie. Hoesten doet patiënt veel pijn. Bij 't loopen heeft hij veel pijn in wervelkolom en borst.

Status praesens. Patiënt ziet er gezond uit. Aan den rug neemt men waar eene kyphose van den 9en, 10en en 11en borstwervel, wier processi spinosi duidelijk promineeren. Tusschen 8en en 9en processus bestaat geen sterk niveau-verschil, wel tusschen 10en en 11en. De 8e, 9e en 10e processus spinosus is pijnlijk bij druk. De pijn straalt uit naar de linker borst. Druk op het hoofd is pijnlijk in borst en wervelkolom; druk op de ribben is niet pijnlijk, behalve op de 6e

rib links, bij hare insertie-plaats aan het kraakbeen. Onder aan den rug ziet men een litteeken afkomstig van de fistel, die daar ter plaatse voor 5 jaar bestaan heeft. Sensibiliteit overal normaal. Patellair-reflex sterk verhoogd; zoo ook de prikkelbaarheid der spieren, die door kloppen in contractie geraken.

Ook aan den linkerelleboog ziet men een litteeken. Dit is echter niet van tuberculeuzen oorsprong, doch ontstaan, doordat patiënt op zijn 14en jaar tusschen eene machine geraakt is. Men voelt hier de kolf van het centrale stuk van den nervus ulnaris, die blijkbaar doorsneden geweest is In het begin kon patiënt de vingers slecht bewegen, maar dit is van lieverlede beter geworden. Sensibiliteits-stoornissen heeft hij nooit aan de hand gehad.

5 *Febr.* Sinds ongeveer 3 weken heeft patiënt heftige uitstralende pijnen aan de voorzijde der beide dijbeenen gekregen. Hij geeft aan dat de pijn in de beenen toeneemt bij drukken in den omtrek der kyphose. Gestrekte rugligging, zelfs eenvoudige horizontale rugligging is den patiënt onhoudbaar. Bij zijligging verminderen de pijnen.

15 Febr. Patiënt klaagt over pijn in de rechterlumbaalstreek, ter hoogte van den 1en lendewervel. Bij palpaties voelt men daar wat meerderen weerstand; bij proefpunctie wordt echter niets geaspireerd.

24 *Februari* wordt tot het verrichten eener operatie

besloten, daartoe gedreven door de uiterst heftige uitstralende pijnen, die nu sinds ongeveer zes weken den patiënt in toenemende mate gekweld hebben. Men stelt zich voor, door den weerstand in de rechter lumbaalstreek geleid, daar ter plaatse misschien een absces te vinden, dat met een periduraal absces zal samenhangen. Het voornemen is in dit geval de etter te doen afvloeien en door jodoformolie — in de zooveel mogelijk gesloten gehouden holte — te vervangen. Mocht dit lumbaalabsces niet gevonden worden, dan is het plan zich door lamnectomie toegang te verschaffen tot de peridurale, tuberculeuze holte, die als oorzaak der wortelsymptomen en der lichte ruggemergscompressie verondersteld wordt te bestaan.

In de narcose blijkt dat er *geen* meerdere weerstand in de rechter lumbaalstreek te voelen is. Over de processi spinosi wordt eene incisie gemaakt. De processi spinosi van 11en en 12en borstwervel en 1en lendewervel (dus vlak onder den gibbus) worden met de beenschaar verwijderd. Daarna worden van den 12en borstwervelboog stukken met de beentang verwijderd. Zoodoende komt de dura mater bloot, op en om welke men niets abnormaals vindt. Zij is normaal gekleurd, en pulseert. De arcus wordt wederzijds verwijderd tot de processi articulares. Eene dikke sonde wordt nu zoowel naar boven als naar beneden door het canalis spinalis gevoerd zonder op eenigen weerstand te stuiten Met een gebogen sonde wordt ook de voorwand onderzocht, doch ook

daar is niets abnorms te vinden. Thans wordt nog een deel van den 1en lendewervelboog weggebeiteld. Het is opvallend dat hier de afstand tusschen been en dura mater zoo nauw is, dat de beentang er bijna niet tusschen geschoven kan worden. Hernieuwde exploratie, wederom met negatief resultaat. Daar men tegen verwachting geen pus of tuberculeuze granulatiën en behalve den drukkenden wervelboog niets bijzonders heeft aangetroffen, wordt de operatie geëindigd. Na een paar hechtingen door fascie en spierlaag wordt een doorloopende huidhechting aangelegd.

25 *Febr.* Patiënt houdt zich goed. Sedert de operatie hebben de pijnen in de beenen opgehouden. Alleen in 't begin wat pijn ter plaatse van de wond. De temperatuur verhief zich slechts eenmaal tot 38,6, en bleef overigens normaal.

28 *Febr.* Huidhechting verwijderd. Er is genezing per primam intentionem opgetreden. Het liggen op den rug is nog wat pijnlijk, maar geen uitstralende pijnen meer.

20 *Maart.* De toestand blijft goed. Er wordt een Sayre's gipsverband aangelegd, waarin hij iederen dag een paar uur loopt, zonder ander bezwaar dan eene geringe pijnlijkheid in den rug. De peesreflexen zijn nog wel iets verhoogd, doch veel minder dan vroeger. De uitstralende pijnen blijven weg.

6 *April.* De toestand blijft voortdurend goed.

5 *Juli.* Het gipscorset wordt afgenomen. Zonder corset steunt patiënt zich echter steeds en is ook gauwer vermoeid.

12 *Juli.* Gipscorset weer aangelegd, waarna de vermoeidheid verdwijnt.

1 *October* wordt patiënt ontslagen.

28 *November* wordt hij opnieuw opgenomen met een lumbaal absces, dat gepuncteerd en met jodoformolie geïnjiciëerd wordt.

1 *Januari* 1895. Hernieuwde punctie.

13 *Februari.* Idem en injectie van jodoformolie.

22 *Februari.* Weder jodoformolie-injectie. Daarna doorbraak en toenemende koorts.

9 *Maart.* Het absces wordt gekliefd tot aan de processi transversi. Later met zalfverbanden behandeld.

27 *Augustus.* De fistel is bijna gesloten.

15 *September.* Fistel weer meer geopend. Rhonchi in de linkerlong.

30 *September.* De fistel secerneert steeds tamelijk veel. Zoo gaat het afwisselend voort met nu en dan temperatuursverheffingen en steeds duidelijker wordende longtuberculose tot

25 *April* 1896, als wanneer wegens de toenemende temperatuursverheffingen tot eene operatie besloten wordt. Hierbij wordt de fistel door resectie der twee laagste ribben zoo ver mogelijk vervolgd. De eerste dagen na de operatie daalde de temperatuur, doch bereikte spoedig hare vroegere hoogte.

18 *Mei* staat de wond heel mooi en is patiënt weer koortsvrij. Hij staat af en toe op met het corset aan.

23 *Juli.* Toestand hetzelfde. 1 K.G. in gewicht toegenomen. De longtuberculose begint echter sterk te verergeren.

6 *Augustus.* Thans bestaat ook peritoneaal tuberculose.

29 *Augustus.* Lever duidelijk vergroot. Overigens status quo. De wond heeft zich sterk geretraheerd, en scheidt zeer weinig af.

14 *September.* Patiënt klaagt weer meer over pijn in den buik. Buik opgezet en gespannen, bevat vocht.

5 *October* is patiënt gesuccombeerd.

Sectie-verslag.

Tuberculosis miliaris peritonei. De tuberkels zitten het talrijkst op de lever en in het omentum majus. Atrophia fusca cordis. Tuberculosis miliaris pulmonum. Verkaasde bronchiaal-lymphklieren. Degenatio amyloidea lienis, hepatis et renum. Tuberculose van de ruggewervels. Een groot paquet verkaasde retroperitoneale lymphklieren op de wervelkolom. Deze laatste werd grootendeels verwijderd en bewaard. Dit praeparaat, dat op zich zelve merkwaardig is, doordien een der wervellichamen (Thor. XI) gereduceerd is tot een beenplaatje ter dikte van hoogstens 2 m.M., is afgebeeld op Tab. III ter verduidelijking van hetgeen volgt.

Het bestaat uit het grootste gedeelte van borstwervelkolom

en lendenwervelkolom. (Vert. thor. III—XII. Vert. lumb. I—IV.) De 7e, 8e, 9e, 10e, 11e en 12e dorsaalwervel en de 1e lumbaalwervel zijn alle in meerdere of mindere mate door het tuberculeuse proces aangetast. De 1e lumbaalwervel slechts weinig, doch daarbij is opmerkelijk, dat de ineenzakking zich tot het achterste gedeelte van het wervellichaam beperkt, wat te meer waarde heeft, doordien de andere wervellichamen aan de achterzijde relatief hoog zijn. Zooals ik op pag. 16 heb aangetoond ontstaat daardoor eene verplaatsing volgens het type α, of eigenlijk in casu zelfs met virtueele ligging der toplijn, wat een hoofdmoment verschaft voor het ontstaan van verkleiningen der intervertebraal-kanalen, terwijl de *grootte* der destructie minoris momenti is. Het ligamentum longitudinale posterius is intact, althans zijn nergens teekenen van doorbraak van een absces te vinden; ook sluit het overal nauw aan de onderliggende wervels aan. De processi spinosi van 11en en 12en borstwervel en 1en lendewervel ontbreken; van de beide laatste ook de bogen, die door eene deels fibreuse, deels beenige massa vervangen zijn. De foramina intervertebralia zijn niet zichtbaar, wat echter van geen belang is, daar de betrokken kanalen *als zoodanig*, tengevolge van de resectie, niet meer bestaan. Aan de vóórzijde van de wervelkolom bevindt zich een thans ledig en afgeplat absces, dat zich met zijne verste uitloopers van den 8en borstwervel tot den 1en lendewervel uitstrekt. Wat lager ziet men een pakket ver-

kaasde retro-peritoneale lymphklieren, en een gedeelte van de aorta abdominalis en vena cava inferior.

Epicrise.

Uit het voorafgaande meen ik met vrij groote zekerheid te mogen besluiten, dat de oorzaak der heftige wortelsymptomen in dit geval moet toegeschreven worden aan beenigen druk in het intervertebraal-kanaal. Daardoor wordt op afdoende wijze verklaard het plotseling en geheel verdwenen zijn der pijnen na de operatie, tengevolge van de zeer ruime verwijdering der bogen tot aan de processi articulares toe. Eene andere afdoende verklaring is in casu niet te vinden.

Druk op de intra-durale wortels door den wervelboog kan de oorzaak niet zijn, daar dan de (hier zeer geringe) stoornissen in het merg veel meer op den voorgrond hadden moeten treden, omdat het merg zooveel gevoeliger is voor druk dan de wortels.

De afwezigheid van Pachymeningitis is met zekerheid geconstateerd.

Druk van een absces aan de voorzijde van de wervelkolom kan men buitensluiten, daar het bijna een jaar later naar de lendenstreek doorgebroken absces zijn oorsprong vond boven den 10en borstwervel, zooals bij de tweede operatie met resectie der twee onderste ribben gebleken is. Anders zou

het ook volgens zijn karakter als verzakkingsabsces wel lager voor den dag gekomen zijn. Trouwens post mortem (2 jaar later) had het, ondanks de herhaalde retenties, met zijn onderste uitloopers nog nauwelijks den 1en lendewervel bereikt.

Men zou ook nog kunnen denken aan een lang gestrekt absces onder het ligamentum longitudinale posterius, dat de vóórzijde van het wervelkanaal bekleedt, welk absces zich dan tot aan of in de intervertebraal-kanalen zou uitgebreid hebben, en dat bij de operatie lichtelijk over het hoofd gezien zou zijn. Een blik op het praeparaat (zie Tab. IV) is echter voldoende om te zien, dat het lig. longitudinale posterius overal nauw aan de wervellichamen aansluit.

Het eenige wat tegen mijne verklaring zou zijn in te brengen is, dat de pijn gelocaliseerd werd in de voorvlakte der dijen, terwijl de 1e lendenwervel slechts eene geringe mate van destructie vertoont. Immers Thorburn en met hem de meeste nieuwere onderzoekers brengen deze zone terug tot de 1e lumbaalzenuw. Daar staat echter tegenover, dat Head haar in verband brengt met de 12e dorsaalzenuw [1]). Bovendien bedenke men, dat de distributie der innervatie in sommige gevallen een geheel segment kan verschoven zijn (praefixe en postfixe typus van Sherrington).

---

[1]) Zie de afb. enz. in Art°. Rückenmark-Krankheiten, v. Eulenburg's Real-Encyclopädie. Bd. XX 1899.

Waar nu alle andere verklaringen van de hand gewezen moesten worden, blijft er niets anders over, dan hier desnoods eene dergelijke verschuiving aan te nemen, en de wortelsymptomen inderdaad van beenigen druk in het intervertebraalkanaal afhankelijk te stellen.

II. Door de welwillendheid van Prof. Siegenbeek van Heukelom te Leiden kreeg ik de beschikking over een versch praeparaat, dat mij bleek ook een aanzienlijke vernauwing der foramina intervertebralia te vertoonen, en waarvan ik eveneens een afbeelding aan deze studie toevoeg (zie Tab. III). Uit de Ziekte-geschiedenis, die Prof. Rosenstein zoo goed was mij te verstrekken, blijkt dat de patiënt uitstralende pijnen in den rug gehad heeft; blijkens de localisatie hoogst waarschijnlijk wortelsymptomen in het gebied der kyphose, die zooals blijken zal, aan beenigen druk in het intervertebraal-kanaal moeten toegeschreven worden.

Ik laat hier de hoofdzaken van Ziekte-geschiedenis en sectieverslag volgen.

Ziekte-geschiedenis.

H. B. 30 j. Smid. Opgenomen 31 Jan. 1893.

Diagnose: Compressio-myelitis. Meningitis tuberculosa.

Anamnese. Geen hereditaire momenten. Op 25-jarigen leeftijd *acute longontsteking links,* met pijn in de zijde. 2 weken

te bed. Een jaar later weer, toen 4 maand gesukkeld. Daarna wat blijven hoesten. Bleef toen tot 1890, wat hoesten en opgeven uitgezonderd, gezond. Vermagerde niet bijzonder. Langzamerhand bemerkte patiënt dat de rug pijn deed bij 't werken, intermitteerend. De pijn verschoot van rechts naar links en ging dan weer eens weg. Rust had gunstigen invloed. Functies steeds goed. Eindelijk nadat pat. 5 maand vrij van de pijn was, kwam deze zoo hevig terug, dat hij het Ziekenhuis opzocht.

Status praesens. Goed gevoed individu. Geen andere afwijkingen te constateeren, dan een *angulaire kyphose* van 7en, 8en, 9en en 10en borstwervel, sterk promineerend, pijnlijk bij druk en stoot, en teekenen van lichte algemeene bronchitis. In sputum niets specifieks. Patel-reflex zeer verhoogd, geen voetclonus. Huidreflexen goed aanwezig. Geen sensibele stoornissen noch sub- noch objectief. Motiliteit in de beenen zeer goed. Functies goed. Absolute rust. Permanente rugligging.

5. III. Patiënt heeft nu en dan pijn in den rug, die uitstraalt. Ook klaagt hij over paraesthesiën in de beide beenen. Peesreflexen aanzienlijk verhoogd. Thans ook voetclonus, vooral links. Active beweging bijna niet mogelijk. Begint bij de minste poging daartoe te beven. Moet ook wat lang drukken bij 't wateren. Defaecatie goed. Verder niets bizonders, dan wat hoesten en pleuritis sicca; en het verdwijnen van de pijn bij druk op de kyphose tot:

30 Sept. '93. Pat. krijgt plotseling koorts met koude

rillingen. Dit herhaalt zich op 14 Oct. en 30 Nov. Slechte eetlust. Overigens niets bizonders tot:

1 Jan. 1894. Pat. geeft thans mucopurulente sputa op. Beiderzijds gevoeligheid in de fossae iliacae; geen verzakkingsabscessen. Motiliteit der beenen teruggekeerd, alleen nog verhoogde reflexen en wat stijfheid. Geen sensib. stoornissen. De motiliteit neemt nog toe, en verder niets bizonders, behalve diarrhee en soms braken tot

begin April '94. Patient begint sterk in gewicht af te nemen. Hij klaagt over hoofdpijn, spontaan en bij druk op de for^a^. supra-orbitalia. Braakt soms. Lichte temperatuursverheffingen.

11 April wordt pat. vrij plotseling apathisch. Begrijpt de vragen, maar spreekt bijna niet; steekt de tong niet uit. Braakt echter niet. Pupillen beide wijd, reageeren. Geen nekstijfheid. Pols 70. reg. Flockenlesen.

's avonds onrustig. Geen koorts. Laat urine loopen.

12 April. Idem. Buik gewoon gewelfd, niet pijnlijk. 's Midd. 3 u. bewusteloos. Urine troebel door phosphaten. Geen albumen of suiker.

13 April. Voormidd. temp. 38.3. Pols 130 irreg. Cheyne. Stokes-ademen. Geen braken. Laat bij aanraking een zacht gekreun hooren. Buik iets opgezet, geen vocht; ligt met een arm op zijn buik. Patient collabeert langzamerhand tot hij:

14 April 's morgens 5. u. succombeert.

Sectie-verslag.

Hersenen . . . Langs de vaten van r. en l. fossa sylvii kleine tuberkeltjes, die bij de l. f. s. op de convexiteit overgaan enz.

Ruggemerg. Op de plaats der kyphose is aan de voorzijde de dura vergroeid met het daaronder liggend wervellichaam, en is 't weefsel bloedig geinfiltreerd. Boven de kyphose is 't ruggemerg (in de vliezen bekeken) uitgezet; daaronder dunner en meer samengevallen. Het ruggemerg zelf is op de plaats van de kyphose (d. i. ± 13 c.M. van het ondereind van het ruggemerg verwijderd) wat dunner dan de rest. Pars lumbalis bepaald dikker dan de rest. Het boven de drukplaats gelegen merg ziet er goed uit. Op de plaats van druk is het merg dun, op snede meer uitpuilend; grijsrose; hoornteekening onduidelijk. Onder deze plaats is van het merg niets met zekerheid te zeggen. De wervellichamen op de plaats der kyphose zijn aan voor- en zijkant kazig verweekt, welke massa zich uitstrekt onder de lange banden aan vóór- en zijkant der lichamen. De aangedane borstwervels zijn: onderste stukje 4e, verder 5e, 6e en 7e, terwijl van den 8en slechts nog een wig aanwezig is, en van den 9en alleen 't bovenste stukje kazig is aangedaan. Op de hoogte van den 8en borstwervel breekt de kaas door in 't ruggemergskanaal; daar is ook de vermelde vergroeiing der dura.

Longen. Teekenen van bronchitis, pleuritis en top-tuberculose.

Buikholte. Peritoneaal-tuberculose; geen exsudaat.

Lever. Speldeknopgroote tuberkeltjes.

Bijnieren. Verkaasde haarden.

Darmen. Geen zweervorming.

Epicrise.

Omdat de doorgebroken kaasmassa, ten gevolge van de vergroeiing der dura met de achtervlakte van het wervellichaam, zich tot eene kleine ruimte beperkte en niet tot de intervertebraal-kanalen doordrong, terwijl er ook geenerlei andere oorzaak voor druk op de wortels te vinden was, zijn de uitstralende pijnen dus alleen toe te schrijven aan de sterke vernauwing der intervertebraal-kanalen, die op de afbeelding (Tab. III) duidelijk is waar te nemen.

Conclusies.

Nog meer dergelijke gevallen zou ik uit de literatuur bijeen kunnen brengen; zoo b.v. een geval van Czerny [1]), waarbij behalve de paraplegie ook sedert lang wortelsymptomen bestonden, en waarin bij de lamnectomie, die door bijna vol-

---

[1]) Jahresbericht der Heidelberger Chir. Klinik in Beiträge z. Klin. Chirurgie. Bd. XXIV. 1899. Suppl. Heft.

komen genezing gevolgd werd, geenerlei parameningeaal exsudaat gevonden werd. In den regel zijn echter de gegevens niet nauwkeurig genoeg om meer dan eenige waarschijnlijkheid te verschaffen; — weshalve ik deze verder laat rusten.

Het komt mij echter voor, dat mijne theoretische beschouwingen in verband met de beschreven preparaten voldoende duidelijk hebben aangetoond, dat de praemisse van KRASKE, als zoude de ontwikkeling der *kyphose geene vernauwing der intervertebraal-kanalen kunnen veroorzaken,* en dus ook zijn conclusie, *dat wortelsymptomen een pathognomisch kenteeken voor de aanwezigheid van een epiduraal exsudaat* zouden wezen, geheel **onjuist** zijn.

Tab. I.

Tab. II.

Tab. III.

Tab. IV.

Stellingen.

STELLINGEN.

I.

Spondylitische Paraplegie, die voor geen andere therapie wijken wil, en waarbij ankylose is opgetreden, indiceert de Lamnectomie.

II.

Wanneer de gibbus niet geankyloseerd is, en er geen absces is aan te toonen, trachte men de paraplegie te genezen door een voorzichtig redressement volgens CHIPAULT—CALOT, gewijzigd naar LORENZ of DUCROQUET.

III.

De tuberculose van den Atlas (Mal sons-occipital) is — als regel — geene spondylitis, doch eene primaire gewrichts-tuberculose.

IV.

De behandeling der lymphklier-tuberculose zij — ook bij het toepassen der chirurgische grondregelen — eene bij uitstek conservatieve.

V.

De „opération de choix" bij verouderde irreponible elboogluxatie is de resectie van het ondereinde van den humerus door bilateraal-snede.

VI.

Voor de toepassing der narcose in de algemeene chirurgische praxis verdient eene oplossing van 1 deel chloroform in 3 deelen aether (gemeten) de meeste aanbeveling.

VII.

Buiten de goed ingerichte klinieken verdient eene gemengde methode van opereeren de voorkeur boven de zuivere asepsis.

VIII.

Vooral bij het toepassen der zuivere asepsis, spele de non-infectie, resp. auto-non-infectie eene voorname rol.

IX.

Matig verdunde alcohol is voor de gewone praxis het beste middel tot snelle desinfectie van de huid.

X.

Deze desinfecteerende werking van den alcohol is zoowel eene chemische als eene mechanische.

XI.

Panaritiën en de meeste phlegmonen worden het best bestreden door het occlusief-verband met absoluten alcohol.

XII.

Waar in de oorheelkunde instillaties met spiritueuse oplossingen van antiseptica worden toegepast, is de alcohol hoofdzaak, het antisepticum bijzaak.

XIII.

Herhaaldelijke irrigaties met kleine hoeveelheden verdunden alcohol vormen eene uitstekende behandeling der puerperale endometritis.

XIV.

Waar het vaginaal-secreet volkomen normaal is, blijve bij verloskundige operaties eene desinfectie der vagina, als irrationeel, achterwege.

XV.

Bij aangezichtsligging heeft de verandering in schedelligging geen bizonder voordeel boven de expectative behandeling.

XVI.

Bij de antifixatie van den uterus moet de plaats van fixatie zoo dicht mogelijk bij het draaipunt der baarmoeder

gelegen zijn, en zoodanig dat het verlies aan voorsten baarmoederwand tijdens de zwangerschap zoo gering mogelijk zij.

XVII.

Het beste retroflexie-pessarium is het Normal-pessar van Fritsch.

XVIII.

De plaatselijke behandeling met Liquor stipticus is naast de Serum-therapie het krachtigste middel ter bestrijding der angina diphterica.

XIX.

De aetiologie van den Diabetes melitus berust op eene pathologische ferment-werking.

XX.

Bij een afdoend urine-onderzoek op suiker zijn de Gistingssaccharometer en de Polarimeter onmisbare instrumenten.

XXI.

Voor den geneesheer buiten de grootere centra is eenige meer uitgebreide kennis der tandheelkunde noodzakelijk.

XXII.

De grenzen tusschen psychische norm en ziekelijke geestesafwijking worden niet bepaald door vergelijkingen met het

„gezond verstand", doch naar analogie van ziekte-toestanden. Vooral bij den tegenwoordigen stand van ons psychiatrisch onderwijs is het daarom ten onrechte, wanneer van anderen dan psycho-pathologen een judicium gevraagd wordt in zake toerekenbaarheid enz.

XXIII.

Het Genie is geen degeneratie-verschijnsel in den zin van Lombroso.